



REVISTA
Neuro *em* **Sinopse**

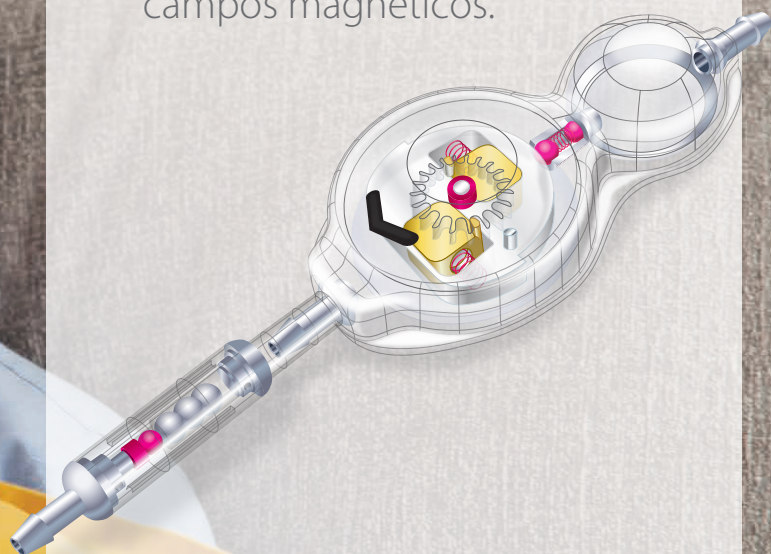Edição 28 | Janeiro de 2024 | Ano 04



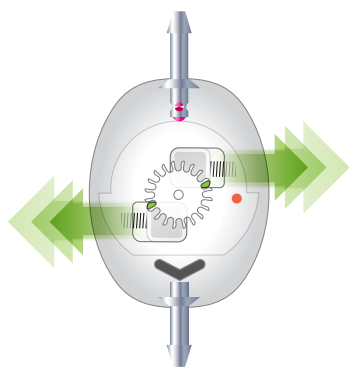
Uma publicação da Sociedade Brasileira de Neurocirurgia

SPHERA PRO

A válvula programável para tratamento da hidrocefalia com maior segurança contra desprogramação por campos magnéticos.



- Compatível com RMI de até 3T
- Oito faixas de ajuste de pressão
- Prevenção de hiperdrenagem com o sistema antigravitacional



Com design exclusivo, o rotor da válvula Sphera Pro possui duas travas mecânicas de segurança que se deslocam em sentidos opostos, podendo travar duplamente ou individualmente o sistema contra desprogramação não intencional.

Quando os campos magnéticos presentes no ambiente, ou os unilaterais, gerados por exames de ressonância magnética, são capazes de mover um dos ímãs e liberar uma das travas, a outra trava é forçada pelos mesmos campos a permanecer na posição de travamento, evitando a desprogramação da válvula.



Saiba mais sobre as soluções
hpbio para neurocirurgia!



Expediente

Editors-in-Chief

Andrei Fernandes Joaquim

Eberval Gadelha Figueiredo

Associate Editors:

Vascular - Eric Homero Albuquerque Paschoal

Base de Crânio - Claudio Henrique Fernandes Vidal

Neuro-Oncologia - Helder Picarelli

Neuro-Pediatria - Enrico Ghizoni

Funcional - Daniel Benzecry de Almeida

Coluna - Jerônimo Buzetti Milano

Nervos Periféricos - Roberto Sergio Martins

Radiocirurgia - Leonardo Frighetto

Endovascular – Luana Antunes Maranhã Gatto

Traumatismo Cranioencefálico/Neuro - Gustavo Cartaxo

Patriota

Hipófise - Adroaldo Guimarães Rossetti Junior

Brazilian Neurosurgical Society/ Sociedade Brasileira de Neurocirurgia

Chairman | Presidente

Wuilker Knoner Campos

Vice-Chairman | Vice-Presidente

Ronald de Lucena Farias

General Secretary | Secretário-Geral

Italo Suriano

Editor do SBNTV: Italo Suriano

Treasurer | Tesoureira

Nelson Saade

First Secretary | Primeiro Secretário

Carlos Eduardo Roelke

Former Chairman | Presidente Anterior

Eberval Gadelha Figueiredo

Presidente Eleito da SBN (2025-2026)

Paulo Henrique Pires de Aguiar

Congress Chairman 2024 | Presidente do Congresso 2024

Bruno Silva Costa

Congress Chairman 2026 | Presidente do Congresso 2026

Mariangela Barbi Gonçalves

Management Council | Conselho de Gestão

José Antônio Guasti

Manoel Jacobsen Teixeira

Modesto Cerioni Junior

José Marcus Rotta

José Carlos Veiga

Director of Social Actions | Diretor de Ações Sociais

Benjamim Pessoa Vale

Communication | Comunicação

Vanessa Milanese

SBN Young Director | Diretor SBN Jovem

Eduardo Vieira de Carvalho Junior

SBN Leagues Director | Diretor SBN Ligas

Nicollas Nunes Rabelo

Distance Training Director | Diretor de Educação à Distância

Fernando Luiz Rolemberg Dantas

Training Director | Diretor de Formação

Sérgio Cavalheiro

Institutional Relations Director | Diretor de Relações Institucionais

Ana Maria Ribeiro de Moura

Policy Director | Diretor de Políticas

José Roberto Pagura

National Integration Director | Diretor de Integração Nacional

Ricardo Gepp

Departments Director | Diretor de Departamentos

Igor Vilela Fachini

Research and PostGraduate Director | Diretor de Pesquisa e Pós-Graduação

Ricardo Santos de Oliveira

Guidelines and New Technologies | Diretrizes e Novas Tecnologias

Marcelo Valença

Head of Society Medical Committee | Diretor da Junta Médica da SBN

Artur Ungaretti

Pocast Project Director | Diretor de Projeto Podcast

Gustavo Rassier Isolan / Ricardo Marques Lopes de Araújo

NeuroinSynopsis Project Director | Diretor da Revista Neuro em Sinopse

Andrei Fernandes Joaquim

Financial Resources Director | Diretor de Recursos Financeiros

Francisco de Assis Ulisses Sampaio Júnior

Equity | Patrimônio

Paulo Henrique Pires de Aguiar

Ombudsman Director | Diretor de Ouvidoria

Marco Túlio França

Professional Protection | Defesa Profissional Technical - SUS | Câmara Técnica - SUS

Marcos Wagner

International Relations | Relações Internacionais

Eberval Gadelha Figueiredo

Delegate in Brazilian Medical Association – Advisory Board |

Representante nas Reuniões do Conselho Deliberativo da AMB

Modesto Cerioni Junior

Editor BNS

Eberval Gadelha Figueiredo

Editor SBN Today | Editor SBN Hoje

Mariangela Barbi Gonçalves

Advisory Board | Conselho Deliberativo Chairman | Presidente CD

Osmar José Santos de Moraes

Secretary | Secretário do CD

Valdir Delmiro Neves

Alexandre Novicki Francisco

Aluizio Augusto Arantes Junior

Antônio Aversa Dutra do Souto

Geraldo de Sá Carneiro Filho

José Carlos Saleme

José Carlos Rotta

Marcos Masini

Márcio Vinhal de Carvalho

Modesto Cerioni Junior

Paulo Ronaldo Jubé Ribeiro

Ricardo Ramina

Ruy Castro M. S. Filho

Stenio Abrantes Sarmento

Cover and closure | Capa e fechamento

Medellín Comunicação

ÍNDICE

EDIÇÃO 28 | JANEIRO 2024 | ANO 04



06

WILSON FAGLIOLI JR.

Ponto de Vista - Masseteric Nerve Transfer for Facial Nerve Paralysis: A Systematic Review and Meta-analysis

14

CLEMENT HAMANI

Ponto de Vista - Congress of Neurological Surgeons Systematic Review and Evidence-Based Guideline on Subthalamic Nucleus and Globus Pallidus Internus Deep Brain Stimulation for the Treatment of Patients With Parkinson's Disease

19

MURILO SOUSA DE MENESES

Ponto de vista - Epilepsy surgery for dominant-side mesial temporal lobe epilepsy without hippocampal sclerosis



Ponto de Vista – Masseteric Nerve Transfer for Facial Nerve Paralysis: A Systematic Review and Meta-analysis

Dr. Wilson Faglioli Jr.

Mestre em Ciências da Saúde. Membro Titular da Sociedade Brasileira de Neurocirurgia. Coordenador do Serviço de Neurocirurgia do HGIP/IPSEMG

"Masseteric Nerve Transfer for Facial Nerve Paralysis: A Systematic Review and Meta-analysis", In Meta-Analysis JAMA Facial Plast Surg. 2018 Mar 1;20(2):104-110. Alexander W Murphey, William B Clinkscales, Samuel L Oyer.

A expressão facial é uma adaptação evolutiva que facilita a interação social de sucesso, sendo os músculos da expressão facial essenciais para a comunicação não verbal, articulação e proteção da córnea. A paralisia facial resulta em grande prejuízo funcional, comunicativo e social com profundo impacto negativo na qualidade de vida e no bem-estar emocional do paciente (1,2).

As principais causas da paralisia facial incluem anormalidades congênitas, infecções, processos inflamatórios, neoplasias, lesão iatrogênica e trauma, sendo as causas traumáticas a segunda causa mais comum de paralisia facial periférica, atrás apenas da paralisia de Bell (3). O nervo facial e musculatura da mímica facial são essenciais para o fechamento dos olhos, mecanismo de lacrimejamento adequado, suporte da respiração nasal, formação de sorriso e fundamentais na fase oral da alimentação, produção da fala e na transmissão das emoções.

O objetivo da reanimação facial é restaurar as funções faciais, restaurando o tônus, a movimentação e a simetria facial, promovendo melhora da interação social e qualidade de vida do paciente. A seguir discutiremos uma meta-análise sobre a transferência massetérico – facial, técnica mais recentemente utilizada no tratamento da paralisia facial.

O artigo é uma revisão da literatura em bases de dados (PubMed e Scopus), utilizando palavras chaves como: "masseteric nerve," "nerve to masseter," "masseter nerve," "trigeminal

nerve,” ou “mas- seter” e “facial paralysis or paresis.” Foram encontrados inicialmente 1096 artigos, dos quais foram selecionados apenas 13 estudos após exclusão, utilizando métodos que podem ser descritos no Preferred Reporting Items for Systematic Reviews and Meta-Analyses (PRISMA) (4). Os critérios de inclusão foram:

- 1 - Transferência do nervo masseter para o nervo facial sem retalho muscular ou outra transposição de nervo craniano.
- 2 - Paresia facial e paralisia, independentemente da causa ou gravidade.
- 3 - Número de pacientes incluídos superior a quatro por estudo.

Resultados

Foram incluídos na meta-análise um total de 183 pacientes, 85 homens e 98 mulheres, com média de idade de 43 anos e média de acompanhamento pós-operatório de 22 meses. Na maioria dos casos, a lesão do nervo facial aconteceu durante ressecções de lesões do ângulo do ponto cerebelar (81%). A média de tempo de lesão antes da cirurgia foi de 14 meses. Em seis estudos o tronco do nervo facial foi o receptor do nervo massetérico, em sete foram receptores os ramos distais zigomáticos ou bucal. Em quatro estudos foi utilizado interposição de enxerto de nervo auricular magno.

Os resultados foram divididos em medidas qualitativas e quantitativas. Os resultados quantitativos incluíram o tempo desde a cirurgia até o primeiro movimento facial, a presença de sorriso espontâneo, excursão efetiva da comissura labial e ocorrência de complicações. Porém, nem todos estes fatores foram avaliados em todos os estudos.

O tempo desde a cirurgia até o primeiro movimento facial foi descrito em dez estudos com 129 pacientes. A análise total dos casos mostrou que a velocidade de recuperação nervosa média foi de 4,95 meses. Quando realizada a análise de subgrupos dos alvos da reinervação, tronco principal vs zigomático/bucal ou uso de enxerto o resultado foi diferente. A velocidade de recuperação no subgrupo do tronco principal foi de 5,76 meses em comparação com 3,76 meses para os ramos zigomático ou bucal. No entanto, a diferença não foi considerada significativa. Demonstrou-se que a utilização de enxerto retarda o tempo de recuperação, 6,24 vs 4,06 meses, mas também sem diferença significativa.

A melhora na excursão ou posição da comissura labial, que comparou os valores pré-operatórios e pós-operatórios do lado paralisado, foi relatada em quatro estudos. Dois trabalhos avaliaram a intensidade do deslocamento da comissura labial, que variou em um aumento de 7,2 a 8,5 mm em média. Outros dois estudos avaliaram a diferença entre

deslocamento máximo e mínimo da comissura labial, identificando uma média de melhora entre 7,9 e 12,4 mm.

O sorriso espontâneo foi relatado em sete estudos e esteve presente em 23% (25 de 108) dos pacientes. As complicações relatadas foram leves e raras, ocorrendo em apenas 6,5% (12 de 183) dos pacientes. Quanto às avaliações qualitativas, estas foram realizadas utilizando diferentes escalas como Smile Recovery Score (5) House – Brackman (5), House Brackman modificada (6,7), Terzis Smile Function (8), POFRA(9), Facial Disability Index (índice de assimetria facial)(10) e escala de Sunnybrook(10). Esta ampla variação impediu uma análise assertiva qualitativa dos resultados.

Discussão

Os autores discutem que foram utilizadas sete escalas diferentes para medir resultados qualitativos e três escalas diferentes para medir resultados quantitativos. Os dois resultados mais consistentemente relatados foram resultados quantitativos: tempo para o primeiro movimento facial e excursão da comissura labial.

Três estudos utilizaram escalas qualitativas com classificação semelhante para medir a simetria, o Smile Recovery Score e o Terzis Smile Function (5,8,11). Ambas são escalas de 5 pontos, graduadas pelo observador, com foco na função do sorriso em relação à simetria. Os escores foram semelhantes, variando de 3 a 3,8, correlacionando-se com simetria moderada a total. Um trabalho também mediu a simetria por meio do índice de assimetria facial, que mediu a diferença na distância entre o canto medial e a comissura oral dos lados saudáveis e paralisados. Os autores encontraram diferença média de posição de apenas 1,7 mm em repouso e 10,6 mm durante o sorriso com transferência massetéica, demonstrando uma boa restauração da simetria facial em repouso e dinâmica.

Um estudo utilizou a escala de Sunnybrook e o índice de assimetria facial (10) para analisar a simetria facial e as avaliações foram feitas em duas visitas. A primeira, logo após o início da movimentação muscular da face e a segunda consulta 18 meses após a cirurgia. Ambas as pontuações mostraram melhora entre a primeira e a segunda visita. Porém, quando não era solicitado ao paciente que fechasse a boca com vigor (simulando a contração do masseter), as pontuações nas escalas foram mais baixas na primeira visita e não mostraram qualquer melhora na segunda visita. Este fato demonstra a dependência de ativação massetéica para a movimentação da face.

Outro estudo comparou os resultados da transferência do nervo massetéico e de outras técnicas que utilizam o nervo hipoglosso como doador axonal (9). A técnica de coaptação direta de metade do nervo hipoglosso apresentou resultados discretamente superiores à transferência massetéico – facial, mas isso não foi estatisticamente significativo. Além disso, os autores

propõem uma nova escala (POFRA), que contempla também a presença ou não de sincinesias (9).

A simetria facial pode melhorar não apenas aumentando o movimento do lado paralisado, mas também diminuindo o movimento do lado saudável. Um dos trabalhos comparando os movimentos antes e depois da cirurgia, identificou que os movimentos na face saudável, na verdade, diminuíram em relação às medidas pré-operatórias (6). Esta queda contribuiu significativamente para o aumento da simetria de 52% para 87% durante o sorriso com ativação massetéica. Esses resultados mostraram que ocorria alguma compensação, consciente ou inconsciente, que restringia o movimento da face não paralisada e melhorava a assimetria (6). No geral, o tempo para recuperação do nervo foi de cerca de 5 meses (variação de 2 a 7 meses) e demonstrou variar com base no ramo do nervo facial alvo da reinervação a partir do nervo massetéico (6,8). Embora a diferença entre os grupos não tenha sido estatisticamente significativa, os autores acreditam que a rapidez no tempo de recuperação quando coaptado distalmente nos ramos zigomático ou bucal (3,5 meses) não deve ser negligenciada.

Os autores discutem a importância do sorriso espontâneo e a capacidade desta técnica na sua restauração. Nesta meta - análise foi encontrado 23% de recuperação do movimento facial espontâneo. Outros autores relataram a capacidade de automação do sorriso nas transferências massetéico - facial. Em 2018, em uma série de casos com 171 pacientes, o sorriso espontâneo “normal” ou “quase normal” esteve presente em 23,9% dos pacientes (12). Outra série de 45 casos avaliou pacientes submetidos a transplante livre do músculo grácil utilizando o nervo massetéico como doador de axônios. Dentre eles, 85% relataram sorriso sem a necessidade de contração do masseter em algum momento e 37% relataram sempre ou quase sempre. Uma explicação possível para esta recuperação é que cerca de 30 % dos pacientes ativam o masseter do lado não afetado durante o sorriso (13). Nestes pacientes a recuperação do sorriso social, após a transferência massetéico facial seria mais “fisiológica”. Outra possibilidade é que o plano motor envolvido na contração da face e na ativação do masseter encontram-se próximos em áreas corticais primárias, possibilitando plasticidade cortical mais efetiva (14).

Avaliação do estudo

A meta análise apresenta dificuldades metodológicas graves, pois o “pool” de artigos envolvidos é extremamente heterogêneo, com escalas e métodos de medição de resultados diferentes, o que impossibilita uma análise objetiva de dados. De qualquer forma, alguns fatores discutidos são de relevante importância. O início rápido de contração (cerca de 5 meses) é uma vantagem da técnica, seja ela utilizada em procedimentos como *baby – sitter*, onde a reinervação é utilizada para manter a musculatura viável (15), seja ela como procedimento

único. Pequenas assimetrias faciais são percebidas pelo olho humano com facilidade (13) e essa percepção causa grande desconforto psicológico aos pacientes e, sendo assim, a recuperação precoce da simetria é muito desejada.


Apesar das diferentes formas de avaliação dos estudos envolvidos nesta meta – análise, eles nos demonstram de forma inequívoca que a técnica propicia melhora da simetria da face em repouso e em movimento, assim como melhora da excursão da comissura labial. A comparação com a técnica tradicional da transferência do hipoglosso - facial não foi objetivo deste trabalho, mas outros artigos na literatura apontam para semelhança de resultados (9,16), o que torna o conhecimento desta transferência nervosa uma arma importante no arsenal terapêutico da paralisia facial.

Fator bastante controverso é a recuperação do sorriso espontâneo ou social. A capacidade de reagir espontaneamente é fundamental na harmonia dos movimentos faciais. Com exceção da transferência cross – face (facial – facial) (19), nenhuma técnica de transferência nervosa demonstrava -se capaz de propiciar este feito. Porém, dados de algumas publicações mais recentes (inclusive desta meta – análise), apontam para cerca de 30 % de capacidade facial de responder espontaneamente após a transferência massetéica – facial isolada (13,17,18). Caso isso corresponda realmente a realidade, o desenvolvimento de métodos de avaliação pré-operatórios que possam prever este resultado podem viabilizar uma melhor escolha da técnica a ser utilizada individualmente.

BIBLIOGRAFIA

1. Jandali D, Revenaugh PC. **Facial reanimation: an update on nerve transfers in facial paralysis.** Curr Opin Otolaryngol Head Neck Surg. 2019 Aug;27(4):231-236.
2. Harris BN, Tollefson TT. **Facial reanimation: evolving from static procedures to free tissue transfer in head and neck surgery.** Curr Opin Otolaryngol Head Neck Surg 2015; 23:1–8.
3. Junior NA, Junior JJJ, Gignon VF, et al. **Facial Nerve Palsy: Incidence of Different Etiologies in a Tertiary Ambulatory.** Int. Arch. Otorhinolaryngol. 2009;13(2):167-171.
4. David Moher, Alessandro Liberati, Jennifer Tetzlaff, et al. **Preferred Reporting Items for Systematic Reviews and Meta- Analyses: The PRISMA Statement.** Ann Intern Med.2009; 151:264- 269. [Epub 18 August 2009].
5. AlbathiM, OyerS, IshiiLE,ByrneP,et al. **Early nerve grafting for facial paralysis after cerebellopontine angle tumor resection with preserved facial nerve continuity.** JAMA Facial Plast Surg. 2016;18(1):54-60.

6. Sforza C, Tarabbia F, Mapelli A, et al. **Facial reanimation with masseteric to facial nerve transfer: a three-dimensional longitudinal quantitative evaluation.** *J Plast Reconstr Aesthet Surg.* 2014;67(10):1378-1386.
7. Biglioli F, Colombo V, Rabbiosi D, et al. **Masseteric-facial nerve neurotomy: results of a case series.** *J Neurosurg.* 2017;126(1):312-318.
8. Wang W, Yang C, Li Q, et al. **Masseter-to-facial nerve transfer: a highly effective technique for facial reanimation after acoustic neuroma resection.** *Ann Plast Surg.* 2014;73(suppl 1):S63-S69.
9. Socolovsky M, Martins RS, DiMasi G, et al. **Treatment of complete facial palsy in adults: comparative study between direct hemihypoglossal-facial neurotomy, hemihypoglossal-facial neurotomy with grafts, and masseter to facial nerve transfer.** *Acta Neurochir (Wien).* 2016;158(5):945-957.
10. Pavese C, Cecini M, Lozza A, et al. **Rehabilitation and functional recovery after masseteric-facial nerve anastomosis.** *Eur J Phys Rehabil Med.* 2016;52(3):379-388.
11. Bianchi B, Ferri A, Ferrari S, et al. **The masseteric nerve: a versatile power source in facial animation techniques.** *Br J Oral Maxillofac Surg.* 2014;52(3):264-269.
12. Van Veen MM, Dusseldorp JR, Quatela O, et al. **Patient experience in nerve-to-masseter-driven smile reanimation.** *J Plast Reconstr Aesthet Surg.* 2019 Aug;72(8):1265-1271.
13. Manktelow RT, Tomat LR, Zuker RM, et al. **Smile reconstruction in adults with free muscle transfer innervated by the masseter motor nerve: effectiveness and cerebral adaptation.** *Plast Reconstr Surg.* 2006 Sep 15;118(4):885-899.
14. Socolovsky M, Malessy M, Lopez D, et al. **Current concepts in plasticity and nerve transfers: relationship between surgical techniques and outcomes.** *Neurosurg Focus.* 2017 Mar;42(3):E13.
15. Bae YC, Zuker RM, Manktelow RT, et al. **A comparison of commissure excursion following gracilis muscle transplantation for facial paralysis using a cross-face nerve graft versus the motor nerve to the masseter nerve.** *Plast Reconstr Surg.* 2006 Jun;117(7):2407-13.
16. Urban MJ, Eggerstedt M, Varelas E, et al. **Hypoglossal and Masseteric Nerve Transfer for Facial Reanimation: A Systematic Review and Meta-Analysis.** *Facial Plast Surg Aesthet Med.* 2021 Feb 25.
17. Schaverien M, Moran G, Stewart K, et al. **Activation of the masseter muscle during normal smile production and the implications for dynamic reanimation surgery for facial paralysis.** *J Plast Reconstr Aesthet Surg.* 2011 Dec;64(12):1585-8.



18. Lenz Y, Kiefer J, Dietrich F, et al. **Pre-operative masseter muscle EMG activation during smile predicts synchronicity of smile development in facial palsy patients undergoing reanimation with the masseter nerve: A prospective cohort study.** J Plast Reconstr Aesthet Surg. 2019 Mar;72(3):505-512.

19. Chuang DC, Lu JC, Chang TN, et al. **Comparison of Functional Results After Cross-Face Nerve Graft-, Spinal Accessory Nerve, and Masseter Nerve-Innervated Gracilis for Facial Paralysis Reconstruction: The Chang Gung Experience.** Ann Plast Surg. 2018 Dec;81(6S Suppl 1):S21-S29.

LANÇAMENTO

Pinça Bipolar Transesfenoidal Endoscópica Non-Stick Macom

Registro Anvisa: 10243070060



INDICAÇÃO DE USO/FINALIDADE

A Pinça Bipolar Transesfenoidal Endoscópica Non-Stick Macom é um produto indicado para procedimentos de Acesso Endoscópico por via endonasal para Base de Crânio. Com o objetivo de cauterização, coagulação e manipulação de tecido durante procedimentos de ressecção de tumores da base do crânio como adenomas hipofisários, meningiomas, craniofaringiomas, entre outros.

>> **MA-3500RTR**
Pinça Transesfenoidal Endoscópica para Base de Crânio de 165 mm Reta

>> **MA-3501RTR**
Pinça Transesfenoidal Endoscópica para Base de Crânio de 165 mm Curva

 Produtos para Crânio

ATENÇÃO: PRODUTO DESCARTÁVEL. PROIBIDO REPROCESSAR.



www.macominstrumental.com.br



Ponto de Vista – Congress of Neurological Surgeons Systematic Review and Evidence-Based Guideline on Subthalamic Nucleus and Globus Pallidus Internus Deep Brain Stimulation for the Treatment of Patients With Parkinson’s Disease

Dr. Clement Hamani

Chefe de Pesquisa do Hurvitz Brain Sciences Centre, Diretor pré-clínico do Harquail Centre for Neuromodulation. Cientista Sênior do Sunnybrook Research Institute, Professor da Universidade de Toronto, Canadá.

"Congress of Neurological Surgeons Systematic Review and Evidence-Based Guideline on Subthalamic Nucleus and Globus Pallidus Internus Deep Brain Stimulation for the Treatment of Patients With Parkinson’s Disease", In Neurosurgery. 2018 Jun 1;82(6):753-756. Anand Rughani, Jason M Schwalb, Christos Sidiropoulos, et al.

Revisão sistemática e diretrizes baseadas em evidência do Congresso de Cirurgiões Neurológicos acerca do uso de estimulação cerebral profunda do núcleo subtalâmico ou globo pálido interno para o tratamento de pacientes com doença de Parkinson: Sumário executivo.

A eficácia da Estimulação Cerebral Profunda (ECP) no tratamento de sintomas motores em pacientes com doença de Parkinson encontra-se bem estabelecida. Atualmente, os principais alvos cirúrgicos para o controle clínico nestes doentes são o núcleo subtalâmico (NST) e o globo pálido interno (GPi). Há alguns anos, tive a oportunidade de coordenar a realização das diretrizes do Congresso de Cirurgiões Neurológicos (*Congress of Neurological Surgeons*) para prover recomendações baseadas em evidência quanto a seleção do alvo utilizados durante a ECP em pacientes com doença de Parkinson. O texto abaixo resume os aspectos centrais das diretrizes que foram subdivididas em 7 questões.

Para esta revisão, buscamos no PubMed artigos publicados entre 1966 e fevereiro de 2017. As consultas renderam um total de 151 resumos. Destes, 18 artigos foram incluídos na

análise final, variando a depender da questão. De maneira geral, as recomendações abaixo foram baseadas em Evidência de Classe I.

QUESTÃO 1: averiguou qual o alvo mais eficaz para o tratamento de sintomas motores da doença de Parkinson. Baseados nos dados obtidos, chegamos à conclusão de que a ECP no NST é tão eficaz quanto no GPi para o tratamento de sintomas motores da doença. Assim, foi estabelecida a recomendação para seleção de qualquer um destes alvos no tratamento de sintomas motores.

QUESTÃO 2: avaliou a possibilidade de redução de medicação dopaminérgica em pacientes tratados com ECP. Baseado nos dados obtidos, recomendamos a utilização da ECP bilateral no NST quando o objetivo principal da cirurgia for a redução de medicamentos dopaminérgicos.


QUESTÃO 3: abordou o tratamento de discinesias associadas à terapia medicamentosa na doença de Parkinson. Com base na literatura, chegamos à conclusão de que não há evidência suficiente para uma recomendação generalizável. No entanto, quando se deseja controlar as discinesias sem redução concomitante da medicação dopaminérgica, recomendamos o GPi como alvo de escolha.

QUESTÃO 4: discutiu a eficácia dos alvos com relação à melhoria de qualidade de vida. Neste quesito, a literatura revisada não forneceu base para sugerir a superioridade de um alvo em relação ao outro.

QUESTÃO 5: avaliou a função neurocognitiva. Baseado na literatura, caso haja preocupação com o declínio cognitivo, principalmente com a velocidade de processamento e a memória de trabalho, sugerimos considerar a ECP no GPi em vez do NST, sempre levando-se em conta a necessidade de uma avaliação mais ampla dos motivos para indicação do procedimento e dos aspectos clínicos dos pacientes.

QUESTÃO 6: lidou com riscos relativos aos transtornos de humor. Com base na literatura, recomendamos a ECP no GPi caso haja grande preocupação com o risco de depressão. Mais uma vez, deve-se sempre levar em conta a necessidade de uma avaliação mais ampla dos motivos para indicação do procedimento e dos aspectos clínicos dos pacientes.

QUESTÃO 7: abordou o risco de complicações da cirurgia realizada no NST ou GPi. A literatura revisada no artigo não mostrou evidência suficiente para recomendar um alvo em detrimento do outro para minimizar o risco de eventos adversos.



Em conclusão, as diretrizes propostas em nosso estudo sugerem que a ECP no NST e no GPi levam a um benefício semelhante no controle dos sintomas motores e qualidade de vida em pacientes com Doença de Parkinson. Deve-se considerar a ECP no NST quando o objetivo principal da cirurgia for a redução de medicamentos dopaminérgicos. A ECP no GPi deve ser considerada de forma preferencial caso haja preocupação com o declínio cognitivo, transtornos de humor, ou quando se deseje controlar discinesias sem redução concomitante da medicação dopaminérgica. Não há evidência suficiente para recomendar um alvo em detrimento do outro para minimizar o risco de eventos adversos.

Como nossas diretrizes foram baseadas em dados obtidos da literatura, alguns aspectos merecem cautela. Houve certa variação com relação aos resultados, mesmo em estudos desenhados que forneceram evidência de classe I. Conclusões acerca de efeitos colaterais, alterações de humor e cognição devem ser interpretadas com cuidado, pois tratam-se de eventos relativamente raros que acometem pequena percentagem dos pacientes. Outro ponto está relacionado às avaliações comumente realizadas em estudos clínicos durante o uso da ECP sem medicação dopaminérgica. Ainda que esta situação seja útil em ensaios de pesquisa, tratamentos combinados são mais importantes para uma apreciação clínica dos pacientes. Finalmente, cabe lembrar que as diretrizes fornecem uma estimativa geral. Conforme supracitado, deve-se levar em conta a necessidade de uma avaliação mais ampla e individualizada dos motivos para indicação do procedimento e da clínica de cada paciente.

REFERÊNCIAS

1. Rughani A, Schwalb JM, Sidiropoulos C, et al. **Congress of Neurological Surgeons Systematic Review and Evidence-Based Guideline on Subthalamic Nucleus and Globus Pallidus Internus Deep Brain Stimulation for the Treatment of Patients With Parkinson's Disease: Executive Summary.** *Neurosurgery.* 2018 Jun 1;82(6):753-756

Medtronic

Mazor™

Cirurgia da coluna guiada por robô



É uma tecnologia de vanguarda que revoluciona a maneira de realizar cirurgias da coluna, trazendo contribuições significativas para médicos e pacientes.

Sobre a cirurgia da coluna



É um dos procedimentos mais complexos no âmbito cirúrgico



Requer alta precisão. Um erro pode comprometer a integridade neurológica do paciente



Mazor™ proporciona um alinhamento total da coluna vertebral

Em que situações a cirurgia é necessária?



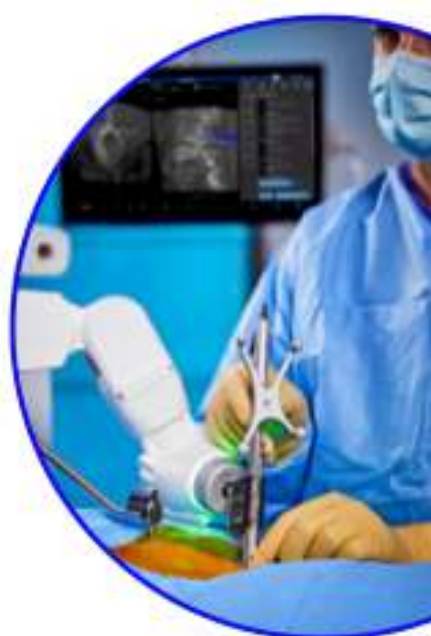Deformidade da coluna



Doença degenerativa do disco



Traumatismo



Como o Mazor™ trabalha?

1

Planejamento

Previsibilidade do planejamento

Integra tecnologias de vanguarda que permitem o planejamento pré-operatório ou intraoperatório para cirurgias de alta precisão.

Projeto de construção da coluna vertebral

2

Execução

Precisão da tecnologia robótica

Indicado para o uso preciso de instrumentos cirúrgicos e colocação de implantes durante a cirurgia geral da coluna, integrando tecnologias como o sistema O-arm™ no fluxo de trabalho Scan & Plan ou CT-to-Fluoro.

Execução da construção da

3

Execução

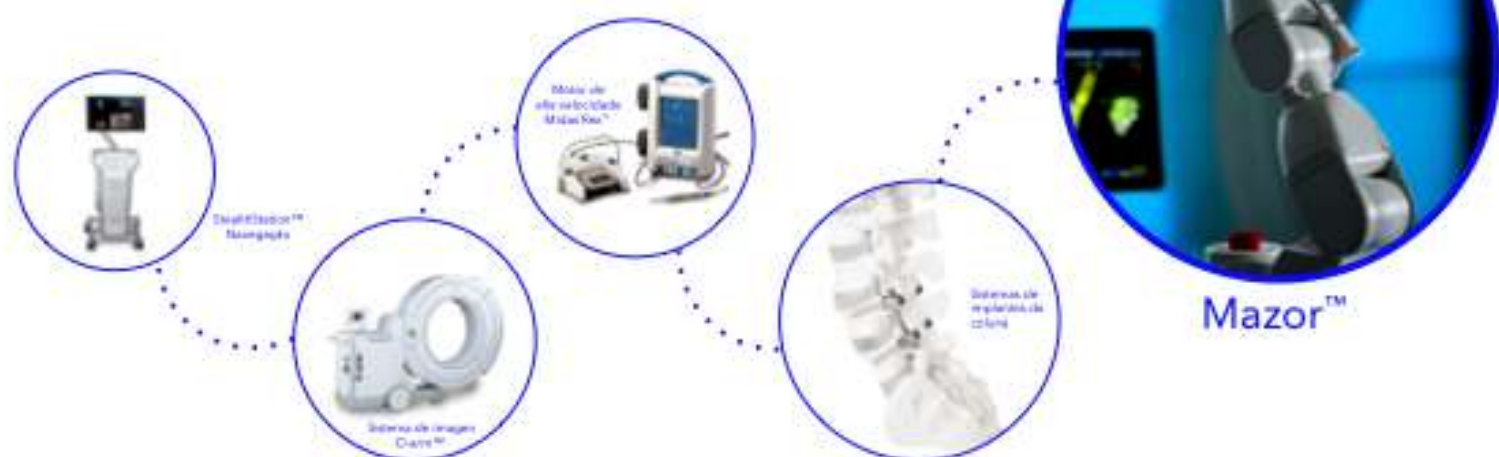Visibilidade da navegação

Com tecnologias como Stealth™ Navigation é possível obter uma visualização em tempo real da anatomia do paciente, os instrumentos e os implantes utilizados durante procedimentos percutâneos e abertos.

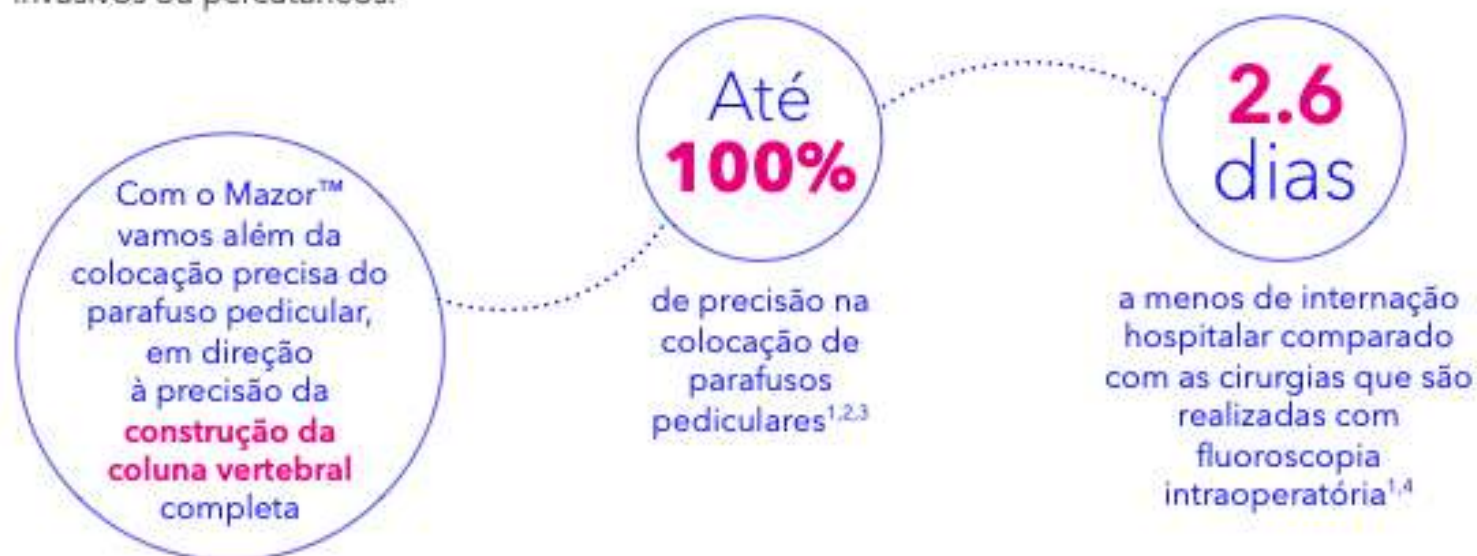Execução da construção da coluna vertebral

Ecosystema Medtronic

Alcançamos a combinação mais completa de análise 3D, robótica e navegação mediante integração de tecnologias como:



O Mazor™ oferece previsibilidade através do planejamento, a precisão de um sistema de cirurgia guiada pela robótica e a visibilidade da navegação durante procedimentos minimamente invasivos ou percutâneos.



Benefícios para os sistemas de saúde



Especialistas e cirurgiões

- Melhores resultados.
- Precisão na reconstrução da coluna vertebral.
- Previsibilidade da coluna vertebral
- Planejamento cirúrgico.¹



Hospitais

- Melhores resultados.
- Menor duração da internação do paciente.²
- Altos níveis de satisfação dos pacientes.
- Ajuda a fortalecer o posicionamento da instituição graças ao foco na inovação tecnológica.



Pacientes

- Recuperação mais rápida.³
- Menos dor pós-operatória.⁴
- Melhora significativa do estado pré-operatório.⁵



Ponto de Vista – Epilepsy surgery for dominant-side mesial temporal lobe epilepsy without hippocampal sclerosis

Dr. Murilo Sousa de Meneses

Especialista pelas Sociedades Francesa e Brasileira de Neurocirurgia. Mestre e Doutor pela Universidade de Picardie, França. Ex Chefe e Professor Titular do Departamento de Anatomia da UFPR. Membro Fundador do Instituto de Neurocirurgia de Curitiba.

"Epilepsy surgery for dominant-side mesial temporal lobe epilepsy without hippocampal sclerosis", In J Clin Neurosci . 2023 May;111:16-21. Daisu Abe, Motoki Inaji, Satoka Hashimoto, et al.

Até o presente, a lobectomia temporal anterior (LTA) é a cirurgia mais estabelecida e eficaz para o tratamento da epilepsia do lobo temporal mesial (ELTM). Diversos trabalhos têm demonstrado que a lobectomia temporal anterior tem melhores resultados no controle das crises epiléticas do que no tratamento clínico (1). Entretanto, existem vários problemas relacionados à LTA para ELTM. Enquanto a LTA é muito eficaz para epilepsia com esclerose mesial temporal, nos casos de ELTM sem esclerose mesial temporal no lado dominante, a ressecção tem menor controle de crises epiléticas e pode piorar a função da memória e da qualidade de vida (2).

Nesse contexto, Abe *et al.* discutem a indicação da transecção subpial múltipla hipocampal (TSMH) nos casos de ELTM dominante, desenvolvida como opção para reduzir as crises epiléticas com menor morbidade (3).

Os autores investigaram os efeitos da TSMH sem esclerose mesial temporal no lado dominante. Além do controle de crises epiléticas e a função da memória, também avaliaram a deterioração mental e a diminuição de medicamentos. O ideal seria comparar esses pacientes com outros submetidos a LTA sem esclerose mesial temporal do lado dominante, mas como isso não seria ético, devido ao risco de perda de memória verbal, utilizaram-se pacientes submetidos à LTA com esclerose mesial temporal do lado dominante.

O material deste estudo incluiu 7 pacientes com epilepsia do lobo temporal dominante sem esclerose mesial temporal, submetidos à TSMH e 23 casos com esclerose mesial temporal dominante tratados com LTA, todos oriundos da Universidade Médica e Dental de Tóquio. A avaliação pré-operatória incluiu em todos os casos: ressonância magnética de encéfalo, tomografia de emissão de pósitrons com fluorodeoxiglicose e vídeo-eletroencefalograma. A memória e a linguagem foram investigadas com ressonância magnética funcional e/ ou teste de Wada. Todos os pacientes tiveram seguimento superior a 2 anos.

A indicação de TSMH foi considerada quando o tipo de crise epiléptica e os exames foram compatíveis de forma consistente com ELTM dominante sem esclerose mesial temporal e com testes de avaliação neurocognitiva de memória normais.


A cirurgia para ELTM com esclerose mesial temporal foi realizada de forma padronizada, com craniotomia temporal e ressecção da amígdala, hipocampo e giro parahipocampal. Nos casos sem esclerose mesial temporal, foram utilizadas craniotomia temporal, corticotomia da parte anterior do giro temporal médio e abertura do corno temporal do ventrículo lateral por aspiração de substância branca guiada por neuronavegação. Incisões no hipocampo foram realizadas com intervalo aproximado de 5mm no lugar da ressecção das estruturas. Foi implantado *strip* subdural com eletrocorticografia prévia à cirurgia de LTA em um caso e em todas as TSMH.

Na avaliação pós-operatória, em relação ao controle de crises epilépticas, os autores utilizaram a classificação de Engel. A função cognitiva foi estudada pelo WAISS-III (*Wechsler Adult Intelligence Scale – III*) e o WMS-R (*Wechsler Memory Scale - Revised*).

Em relação ao controle de crises epilépticas, os autores encontraram pacientes com Engel I numa taxa de 70% (16 pacientes) dos casos tratados com LTA e em 71% (5 pacientes) com TSMH. Esses resultados foram comparáveis ($P=0,73$). Houve uma diminuição expressiva de medicamentos antiepilépticos no grupo de LTA, caindo de 2,4 para 1,9 na última visita, com suspensão das drogas em 52% (11 pacientes), enquanto que no grupo de TSMH não houve redução significativa, passando de 2.1 para 2.0. A forma de avaliar a redução dos medicamentos por essa Instituição foi publicada anteriormente (4).

A linha de base da memória verbal e geral eram significativamente inferiores em comparação à população controle antes da LTA. No grupo de TSMH, as medidas de memória verbal, memória visual e concentração da atenção no WMS-R caiu um pouco depois da cirurgia, de 101 para 98,6, de 97,7 para 93,2 e de 89,8 para 87,8, respectivamente. O grupo de LTA não apresentou declínio cognitivo.

A avaliação da deterioração mental pós-operatória mostrou declínio em 48% (11 pacientes) do grupo de LTA, com prescrição de medicamentos psiquiátricos. Quatro de onze



pacientes tiveram sintomas psiquiátricos severos, como alucinações, enquanto que outros apresentaram ansiedade e depressão. Ao contrário, não houve piora psicológica ou psiquiátrica no grupo de TSMH.

Em resumo, TSMH proporcionou controle de crises epiléticas comparável à LTA, com menor deterioração mental, mas sem poder reduzir os medicamentos antiepiléticos. Segundo os autores, a TSMH não consegue eliminar a epilepsia porque somente desconecta a propagação da crise epilética, sem remover o foco epilético.

Já é conhecido que pacientes com ELTM podem ter doença mental, independentemente de serem operados ou não, e quando esta afeta o lado dominante, o risco é significativo (5). Os autores apontam que 48% dos pacientes tratados por LTA precisaram de antipsicóticos e atribuem esses dados, apesar dos mecanismos dessa complicação não serem bem elucidados, à ressecção da amígdala e estruturas vizinhas.

Reindl *et al* (6) apresentaram dados interessantes, em outra publicação recente, sobre a função dos giros fusiforme e temporal inferior do hemisfério cerebral dominante. Nomear imagens pode ser prejudicada quando as estruturas acima são ressecadas em cirurgias para ELTM no lado dominante em pacientes com idade acima de 5 anos.

O lado positivo do artigo publicado por Abe *et al* é apresentar uma opção satisfatória para uma situação reconhecidamente complexa como a ELTM do lado dominante sem esclerose mesial, com o principal objetivo de evitar a perda de memória verbal. Entretanto, as limitações deste artigo incluem o pequeno número de casos de TSMH (7 pacientes) e o fato de terem sido estudados de forma retrospectiva.


O grupo controle do estudo tem 23 pacientes tratados por LTA com esclerose mesial temporal do lado dominante. É importante lembrar que, nestes casos, os pacientes já apresentam déficits cognitivos devidos à esclerose mesial temporal no pré-operatório, sendo difícil avaliar uma eventual piora nesse quesito.

Uma avaliação neurocognitiva criteriosa, incluindo teste de Wada, que cada vez menos tem sido realizado nos diversos centros de cirurgia de epilepsia, pode identificar os pacientes que teriam menor chance de piora quando submetidos à LTA.



REFERÊNCIAS

1. Wiebe S, Blume WT, Girvin JP, et al. **Effectiveness and efficiency of surgery for temporal lobe epilepsy study, G. A randomized, controlled trial of surgery for temporal-lobe epilepsy.** N England J Med. 2001; 345(5): 311-318.
2. Golsser G, Kawai K, Sunaga S *et al.* **Psychiatric aspects of temporal lobe epilepsy before and after anterior temporal lobectomy.** J Neurol Neurosurg Psychiatry. 2000; 68: 53-58.
3. Patil AA, Andrews R. **Long term follow-up after multiple hippocampal transection (MHT).** Seizure. 2013; 22(9): 731-724.
4. Maehara T, Ohno K. **Preoperative factors associated with antiepileptic drug withdrawal following surgery for intractable temporal lobe epilepsy.** Neurol Med Chir (Tokyo). 2011; 51(5): 344-348.
5. Doherty C, Nowacki AS, Pat McAndrews *et al.* **Predicting mood decline following temporal lobe surgery in adults.** Epilepsia. 2021; 62(2): 450-459.
6. Reindl C, Allgäuer AL, Kleiser BA *et al.* **Resection of dominant fusiform gyrus is associated with decline of naming function when temporal lobe epilepsy manifests after the age of five: a voxel-based lesion-symptom mapping study.** Neuroimage Clin. 2022; 35: 103-129.



movimento

inovação

qualidade

crescimento

impacto

confiança

GF
Medical

Moved by
Innovation

| gfmedical.com.br

